Aus der Universitäts-Frauenklinik zu Marburg an der Lahn
Direktor: Geh. Med.-Rat Prof. Dr. E. Kehrer.

Ein Beitrag zur Ovarialgravidität

(Mit einer Abbildung).

INAUGURAL-DISSERTATION

ZUR ERLANGUNG DER DOKTORWÜRDE
IN DER GESAMTEN MEDIZIN DER
HOHEN MEDIZINISCHEN FAKULTÄT
DER UNIVERSITÄT MARBURG

vorgelegt von

Hermann Bendiek

Med. Prakt. aus Oestrich am Rhein.

MARBURG 1935

BUCHDRUCKEREI JOH. HAMEL, MARBURG a. d. LAHN

Angenommen von der Medizinischen Fakultät Marburg
am 3. Juli 1935.
Referent: Geheimrat Professor Dr. med. E. Kehrer.
Gedruckt mit Genehmigung der Fakultät.

R. UNIV.
BIBLIOTHEEK
LEIDEN

Meinem verstorbenem Vater.

Digitized by the Internet Archive
in 2026

https://archive.org/details/IA41554410_0057

Bis fast zur Jahrhundertwende findet sich die Eierstocksschwangerschaft nur sehr selten und meist in ihren Spätformen beschrieben. Einer der berühmtesten Fälle ist der von Leopold (1882) mit Lithopädionbildung von 35jähriger Dauer.

Die ersten gut untersuchten Frühfälle sind von Kouwer und Katharina van Tussenbroek (1899) und von Hastings Gilford (1899) veröffentlicht worden. Seitdem sind mehrere weitere Mitteilungen früher Entwicklungsstufen, meist dem 1.—2. Schwangerschaftsmonat angehörend, gefolgt.

Böwing hatte bis 1923 insgesamt 100 Fälle von früher und später Eierstocksschwangerschaft zu sammeln vermocht, darunter 19 ausgetragene.

Zur Feststellung einer Eierstocksschwangerschaft hat Werth (1904) zum mindesten folgende makroskopische Kennzeichen gefordert:

Nichtbeteiligung des Eileiters, der Fimbria ovarica und einer eventuell vorhandenen Nebentube am Fruchtsack. Unmittelbarer Zusammenhang des Fruchtsackes mit dem Eierstock, mit dem breiten Mutterband, mit der Gebärmutter durch das Lig. ovarii proprium und mit der hinteren seitlichen Beckenwand durch das Lig. infundibulo-pelvicum. Zur sicheren Diagnose ist stets eine histologische Untersuchung vorzunehmen. Ist die Frucht nicht zu finden, oder liegt sie frei in der Bauchhöhle, dann müssen Eiteile in Verbindung mit dem Eierstock mikroskopisch nachgewiesen werden.

Schon Leopold betonte die Schwierigkeit für das Zustandekommen einer Eierstocks - Schwangerschaft. Denn einen vollkommen gesunden Genitalapparat vorausgesetzt, müssen die Spermatozoen nicht nur den ganzen Uterus und eine Tube bis zum Abdominalende derselben durchwandern, sondern sogar auf dem Wege der Fimbria ovarica bis zum Eierstock gelangen und hier entweder in den eben geplatzten Graaf'schen Follikel eindringen und ein noch in diesem befindliches Ei befruchten oder mit einem zufällig die Eierstocksoberfläche passierenden Ei zusammentreffen.

Damit haben wir bereits die 2 Arten der primären Eierstocksschwangerschaft kennen gelernt, mit der sich unter den deutschen Gynäkologen vor allem Leopold, R. Werth, und O. Hoehne beschäftigt haben. Findet die Nidation des Eies innerhalb des eben geborstenen Graaf'schen Follikels statt, so liegt eine intrafollikuläre Ovarialgravidität vor. Sie gilt

weitaus als die häufigste Form. Geschieht die Nidation auf der Oberfläche des Ovariums, so spricht man von einer superfiziellen Ovarialgravidität. Im ersten Fall, bei der intrafollikulären Schwangerschaft, beteiligen sich an der Bildung der Fruchtsackwand die Gelbkörperzellen in größerem oder geringerem Ausmaße, da vom Augenblick der Follikelruptur, der Ovulation an die Membrana granulosa - Zellen sich in Corpus luteum-Zellen umwandeln. Im zweiten Falle, bei der superfiziellen Ovarialschwangerschaft, sind Eihöhle und Corpus luteum vollkommen voneinander getrennt. Bei beiden Arten der primären Eierstocksschwangerschaft ist die Deciduabildung höchst unvollkommen und günstigenfalls nur in Inseln an der Nidationsstelle vorhanden.

Die intrafollikuläre Ovarialschwangerschaft kommt dadurch zustande, daß bei dem Follikelsprung das vollständige Herausschleudern der Eizelle unterbleibt, weil der Keimhügel s. Cumulus ovigerus s. Discus oophorus nicht, wie wohl die Regel ist, an der Follikelbasis, also gerade gegenüber der Sprungstelle liegt, sondern infolge einseitigem stärkerem Wuchern der Granulosa in der Richtung zur Ovarialoberfläche, also in die Nähe des Stigma, verschoben ist. (Klob; E. Straßmann 1923). Infolgedessen wird das Ei nicht von dem herausstürzenden Liquor follikuli erfaßt. Befindet sich in diesem Augenblick in nächster Nähe ein Samenfaden, so dringt er in den eben eröffneten Follikelraum ein und befruchtet die darin verbliebene Eizelle.

In anderer Weise geht der Befruchtungsvorgang vor sich bei der superfiziellen Schwangerschaft. Dabei erfolgt ein normaler Follikelsprung und eine normale Austreibung des Eies. Aber der rechtzeitige Eitransport in die Tube erfährt eine Behinderung, sodaß das im Nidationsstadium befindliche Ei gezwungen wird, sich dort, wo es zufällig liegt, an der Eierstocksoberfläche einzugraben. Die Ursache dieser Nidation sucht man in divertikelartigen Vertiefungen, also in Furchen und Buchten der Albuginea der Eierstocksoberfläche, die zum Teil durch narbige Einziehungen der Corpora albicantia, zum Teil durch perioophoritische Adhaesionen entstanden sind.

Nach dem Gesagten ist schon zu vermuten, daß so mancher Fall von Eierstocksschwangerschaft bei der Laparotomie nur sehr schwer klarzulegen ist. Und in der Tat muß dabei nicht selten auf eine einwandfreie topographisch-grob-anatomische Entscheidung verzichtet werden. Dann kann nur von einer sehr genauen histologischen Stufen- oder Serienschnitt-Untersuchung des mit dem Ovarium und möglichst auch mit der Tube im Zusammenhang exstirpierten Fruchtsackes die Klarstellung von Ort und Art der Eiansiedlung erhofft werden.

In der Universitäts-Frauenklinik Marburg kam vor einiger Zeit folgender Fall von Ovarialschwangerschaft zur Beobachtung und Operation:

34-jährige Frau. 7 Partus, darunter eine abgestorbene Frühgeburt. Die am 10. Juli 1934 erwartete Menstruation stellte sich im Anschluß an einem Sturz vom Fahrrad 8 Tage verspätet, vom 18. bis 28. Juli 1934 ein. Danach Schmerzen im Rücken, in der linken Bauchseite und beim Wasserlassen in der Harnblasengegend. Nach 3 Wochen setzte erneut starke Blutung ein. Danach Schmerzen links im Unterbauch. Bei der Untersuchung in der Poliklinik kam es erneut zu einer leichten Blutung nach außen. Der Uterus lag anteflektiert, war etwas vergrößert und zeigte mittlere Konsistenz. Links von ihm fühlte man eine prall-elastische, pflaumengroße stark druckempfindliche Schwellung. Die Diagnose lautete auf linksseitige Tubargravidität, obwohl die Blutungen nicht typisch für eine Extrauteringravidität waren.

Es ist noch zu bemerken, daß am Tage vor der Operation ein dreizipfliges Gewebsstück abging, das man zuerst für Decidua ansprach, sich aber bei der histologischen Untersuchung als aus Chorionzotten bestehend erwies. Dieses Gebilde stammte aus dem Uterus.

Laparotomie.

Nach Durchtrennung der Bauchdecken und Eröffnung des Peritoneums zeigt sich zunächst kein pathologischer Befund. Beim Aufsuchen der rechten Adnexe findet man rechts im Douglas'schen Raum etwas blutig-seröse Flüssigkeit. Die Betrachtung der Umgebung und der rechten Adnexe gibt keinen Anhalt, woher diese Flüssigkeit stammen könnte. Die rechten Adnexe, Tube und Ovarium, sind nicht verändert. Bei Besichtigung der linksseitigen Adnexe ist eine Veränderung der Tube nicht festzustellen. Dagegen wird an der Hinterwand des linken Eierstockes ein sackartiges walnußgroßes Gebilde mit einer Rißöffnung entdeckt. Bei der weiteren Betrachtung des außen glattwandigen, cystenartigen Gebildes findet man es von einer polsterartigen, wabenartigen Gewebsmasse ausgekleidet, aus dem es schon bei der geringsten Berührung mit dem Tupfer blutet. Ein Gewebsbröckel, der dabei herausgenommen wird, wird zur mikroskopischen Untersuchung gegeben. Am Ovarium selbst lassen sich weitere Veränderungen nicht feststellen. Doch ist neben ihm eine taubeneigroße Haematocele vorhanden. Das linke Ovarium wird exstirpiert und die Bauchhöhle in üblicher Weise geschlossen. Postoperativer Verlauf einwandfrei.

Mikroskopische Untersuchung.

Der bei der Laparotomie entfernte Gewebspfropf enthält Chorionzotten und Decidua.

In der Haematocelewand finden sich Chorionzotten. Corpus luteum-Zellen sind nicht zu entdecken.

In dem Falle handelt es sich um eine intrafollikuläre Ovarialgravidität im linken Eierstock. Dafür spricht eine in der Peripherie des Eierstocks gelegene muldenförmige Vertiefung.

Es lag also gleichzeitig eine linksseitige Ovarial- und eine Uterus-Gravidität vom 2. Monat vor. Die Operation selbst brachte anfangs noch keine vollständige Klarheit. Man fand zunächst nur Blut rechts im Unterbauch. Die rechten Adnexe, sowie die linke

Tube zeigten keine Veränderungen, sodaß eine rechtsseitige Tubargravidität ausgeschlossen werden konnte. Als aber das linke Ovarium einen polsterartigen weichen Sack mit einer Öffnung am unteren Pol zeigte, aus dem Blut heraussickerte, mußte sofort der Gedanke einer primären Ovarialgravidität auftauchen. Diese wurde dann auch mikroskopisch nachgewiesen. Doch ließ sich im exstirpierten linken Ovarium nichts von einem Corpus luteum finden. Und selbst in der Umgebung der als Fruchtsack anzusprechenden, in einer Mulde des Ovariums liegenden Gewebsmasse war nichts von Luteinzellen festzustellen. Aber nach O. Hoehne spricht gerade völliges Fehlen des Gelbkörpers für intrafollikuläre Gravidität. Kann doch das Corpus luteum vom wachsenden Ei an seiner Ausbildung behindert oder erdrückt werden, zumal dann, wenn der Nidationsort des Eies an der Basis des Follikels liegt; mehr oder weniger circulär in der Fruchtsackwand bleibt es nur erhalten, wenn die Nidation an den Seitenwänden des Follikels stattfindet.

Ähnlichkeit mit unserem Fall zeigt ein von G. Schubert Beuthen O. S. veröffentlichter, weil es sich ebenfalls um eine gleichzeitige Uterus- und Ovarialgravidität handelte, und weil ganz ebenso wie in unserer Beobachtung vor der Operation an Tubarschwangerschaft gedacht worden war, und auch erst die histologische Untersuchung die Lage völlig zu klären vermochte. Auch in je einem Fall von Chrobak und Herzfeld war eine intrauterine mit ovarieller Gravidität kombiniert.

Was die Beziehungen des ovariellen Fruchtsackes zu seiner unmittelbaren Nachbarschaft anbetrifft, so ist bei superfizieller Ovarialschwangerschaft eine Art Stielung des Eisackes die Regel. Eine solche unterbleibt dagegen bei der intrafollikulären Eierstocksschwangerschaft, da hier das Ei infolge seiner Nidation an der Basis des Follikels die Neigung hat in den Eierstock hineinzuwachsen und auf dem Wege des Mesovarium bis ins breite Mutterband vorzudringen, also eine intraligamentäre Entwicklung zu nehmen, wie wir sie bei der Graviditas tubaria intraligamentosa und bei manchen Ovarialgeschwülsten beobachten. Nach alledem leuchtet ein, daß bei der intrafollikulären Schwangerschaft Spätstadien der Schwangerschaft eher erreicht werden als bei der superfiziellen.

Betrachten wir nun noch kurz die Möglichkeiten des Ausgangs einer primären Ovarialgravidität.

In der Regel kommt es frühzeitig zu einem äußeren Fruchtkapselaufbruch, dem was man früher als Ruptur bezeichnete, mit Durchwachsung der Fruchtsackwand durch die Zotten und Austritt des Eies in Richtung zum Bauchraum mit einer Blutung: Haematocele periovarica als Analogon zur Haematocele peritubaria

der Tubargravidität. Wächst das Ei eine Zeitlang in der Bauchhöhle weiter, so entsteht eine sekundäre Bauchhöhlenschwangerschaft, bei welcher die Frucht die Veränderungen der Mumifikation oder Lithopädionbildung einzugehen pflegt.

Sehr selten ist eine Austragung der Ovarialschwangerschaft bis zum Endtermin beobachtet und dann durch Laparotomie manchmal sogar ein lebendes Kind entwickelt worden. In solchen Fällen wurden zur Verstärkung der Fruchtsackwände die Nachbarorgane und -Gewebe: Uterus, Ligamentum latum, Netz, Flexur und andere Darmschlingen mit herangezogen.

Was wäre nun voraussichtlich das Schicksal unseres Falles geworden, wenn nicht durch Laparotomie das Ei mitsamt dem Fruchtsack entfernt worden wäre? Es ist möglich, daß die Blutung in die freie Bauchhöhle, die schon spontan begonnen hatte, in kurzer Zeit zu lebensbedrohlichen Erscheinungen geführt hätte. Nicht ausgeschlossen scheint aber auch bei dem frühen Stadium der Eientwicklung, daß die Zotten durch Darmschlingen, Netz usw. abgekapselt und nach stattgefundener Nekrotisierung zur Resorption gekommen wären; denn so frühe Eier können durch Nekrose oder sogar nur durch Autolyse verschwinden. Die Gefahr der Ovarialgravidität hätte sich sicherlich mit Fortschreiten der Schwangerschaft immer mehr verstärkt.

Zum Schluß ist es mir eine angenehme Pflicht, Herrn Geheimrat Professor Dr. E. Kehrer für die Überlassung des Themas und die Unterstützung bei Abfassung der Arbeit meinen Dank auszusprechen. Herrn Professor Dr. Neumann möchte ich ebenfalls für seine Mühe und Anregung danken.

Alphabetische Zusammenstellung von 83 Fällen von primärer Ovarialgravidität, die seit den von Böwing 1923 zusammengestellten 100 Fällen veröffentlicht sind.

1. Acomb. L. Ernest and T. J. Candy: Ausgetragene Ovarialgravidität. Ref. Ber. Gyn. u. Geb. 1926, Band 10, Seite 576.
2. Adeodato Filho: Ein Fall von Kombination von intra und extrauteriner Schwangerschaft. (Portugiesisch). Ber. Gyn. u. Geb. 1933, Band 24, Seite 151.
3. Van Amber. Ein Fall von Eierstocksschwangerschaft im 5. Monat. Americal. Journal Obstetr. 1928, Seite 274.
4. Barna, Arnold: Eine junge Eierstocksschwangerschaft. Zbl. Gynäk. Nr. 13, Seite 718.
5. Böwing, Karl: Klin. und anat. Betracht. über ausgetragene Ovarialgravidität. Mschr. Geb. und Gyn. 1923, Band 62, Seite 127.
6. Bass, Franz: Ein Fall von Ovarialgravidität. Zbl. Gynäk. 1928. Nr. 26, Seite 1640.
7. Barthélemy: Grossesse ovarienne rompue. Ref. Ber. Gyn. u. Geb. 1928, Band 14, Seite 641.
8. Brooks, O. and L. Charpier: Wirkliche Eierstocksschwangerschaft. Zbl. Gynäk. 1924, Nr. 7, Seite 417.
9. Bolla und v. Gaal: Ovarielle Schwangerschaft. Zbl. Gynäk. 1931, Seite 2496.
10. Bolla, Istvan und v. Gaal: Ovarielle Extrauteringravidität. Ref. Ber. über d. ges. Gyn. u. Geb. 1932, Band 21, Seite 440.
11. Bumm, E.: Grundriß zum Studium der Geburtshilfe.
12. Brouha, M., Lüttich: Ein Fall von junger Eierstocksschwangerschaft Ref. Ber. Geb. u. Gyn. 1924, Band 3, Seite 180.
13. Brooks. Overton and L. L. Charpier: True ovarien pregnancy Ref. Ber. über d. ges. Gyn. u. Geb. 1924, Band 2, Seite 256.
14. Brown, G. v. Amber: A case of ovarian pregnancy. of five month's development. Ref. über d. ges. Gyn. u. Geb. 1929, Band 15, Seite 170.
15. Clement, William: Ovarian pregnancy with the description of a case. Ref. Ber. über d. ges. Gyn. u. Geb. 1934, Band 25, Seite 595.
16. Canty, T. J.: Bemerkungen über ein Röntgenbild eines Falles von ausgetragener Ovarialgravidität. Ref. Ber. über d. ges. Gyn. u. Geb. 1928, Band 14, Seite 52.
17. Castano, Carlos Alberto und Artur J. Risolia (Spanisch): Ein Fall von Ovarialgravidität. Ref. Ber. über d. ges. Gyn. u. Geb. 1924. Band 2, Seite 72.
18. Crammer, Richard (Miniapolis U.S.A.): Ovarialgravidität. Ref. Zbl. Gynäk. 1931. Band 3, Seite 3220.
19. Carbos, A. Cartano und A. I. Risolia: Über einen Fall von reiner Ovarialschwangerschaft. Bol. de la soc. de obstetr. J. gynec. de Buenos Aires, Band 2, Heft 3.
20. Clement, William: Ovarian pregnancy. Ref. Ber. über die ges. Gyn. u. Geb. 1933, Band 25, Seite 595.
21. D'Erchia, Florenzo: Gravidanza ovarica e tubaria contemporanea. Ref. Ber. über d. ges. Gyn. u. Geb. 1933., Band 23, Seite 378.
22. Dorsch Würzburg: Ein Fall von ausgetragener Ovarialgravidität, Würzburg. Inaugural-Dissertation 1921.
23. Federlin, F.: Zwei seltene Fälle ektopische rGravidität. Zbl. Gynäk. 1928, Seite 2834

24. Fraser, E. D. und R. S. Statham (Bristol): Ovarialschwangerschaft mit beginnender Blasenmole. Zbl. Gynäk. 1928, Nr. 34, Seite 2195.
25. Franz: Über Einbettung und Wachstum des Eies im Eierstock. Hegar's Beiträge, Band 6, Seite 70.
26. Fletscher, H. H. und U. Galt, M. M.: Ein Fall von Eierstocksschwangerschaft. Ref. Ber. über d. ges. Gyn. und Geb. 1927, Band 11, Seite 558.
27. Fuchs, H.: Eierstocksschwangerschaft bei gleichzeitigem Eileiterdefekt. Mschr. Geb. u. Gyn. 1923, Band 63, Seite 61.
28. Gerstel, Gustav: Zur Kenntnis der Graviditas superficialis ovarii und ihrer klinisch histologischen Diagnose. Virchow's Arch. 280, Seite 435, Jahrgang 1931.
29. Gilmor. J. M., E. C. Smith, Bronte Gatenby: A case of primary ovarian pregnancy with special reference to the corpus luteum. Ref. Ber. über d. ges. Gyn. u. Geb. 1925., Band 8, Seite 917.
30. Good, F. L. and T. K. Richardts: Ovarian pregnency. Ref. Ber. über die ges. Gyn. und Geb. 1923. Band 1, Seite 107.
31. Graff, E. L.: A case of ruptured ovarian pregnancy. Ref. Ber. über die ges. Gyn. und Geb. 1930, Band 18, Seite 257.
32. Grozdow, T.: Ovarialschwangerschaft. Ref. Ber. über d. ges. Gyn. und Geb. 1921, Band 15, Seite 170.
33. Haeuber: Über Ovarialgravidität und Entstehung. Zbl. Gynäk. 1928. Seite 2376.
34. Hellendall: Über Ovarialgravidität. Zbl. Gynäk. 1927. Nr. 45, Seite 2865.
35. Hess, Walter: Ein Fall von Ovarialgravidität. Inaugural Dissertation 1927. München. Zbl. Gynäk. 1928. Nr. 33, Seite 2136.
36. Hoehne, O.: Über Graviditas ovarica, über Graviditas fimbriae ovaricae und über Graviditas paratubaria. Zbl. Gynäk. 1923. Jahrgang 47, Nr. 1, Seite 2.
37. Jacob, L.: Ein Fall von ausgetragener Ovarialschwangerschaft. Zbl. Gynäk. 1923. Jahrgang 47, Nr. 1, Seite 193.
38. Jaschke-Pankow: Lehrbuch der Gynäkologie.
39. Jordan, Garrett and Norflet: The histology of a case of ovarian pregnancy. Ref. Ber. über d. ges. Gyn. u. Geb. 1932. Band 22, Seite 670.
40. Joung, A. M. and G. M. Hawk: Primary ovarian pregnancy. Ref. Ber. über d. ges. Gyn. u. Geb. 1934, Seite 595.
41. King, W. W.: A case of ovarian pregnancy. Ref. Ber. über d. ges. Gyn. u. Geb. 1927. Band 11, Seite 558.
42. Klaus, K. (Prag): Eierstockgravidität. Ref. Zbl. Gynäk. 1929. Nr. 50. Seite 3438.
43. Kleemann (Breslau): Ein Fall von Ovarialgravidität. Ref. Zbl. Gynäk. 1928, Nr. 31.
44. Kleine, H. O.: Hochgradige Fibrinoidisierung der Durchdringungszone bei fortgeschrittener Ovarialgravidität. Ref. Ber. über d. Ges. Gyn. u. Geb. 1933, Band 24, Seite 729.
45. Komocki, Witold: Histologische Untersuchung in einem Fall von Ovarialgravidität. Ref. Ber. über d. ges. Gyn. u. Geb. 1925, Band 7, Seite 928.
46. Krause, Heinrich: Eine junge Eierstocksschwangerschaft. Ref. Ztschr. Geb. und Gyn. 1924. Band 87, Seite 390.
47. Kupfer, M.: Ovarialgravidität nach gleichzeitig operierter Eileiterschwangerschaft. Ref. Zbl. Gynäk. 1925. Jahrgang 49, Nr. 40, S. 2241.
48. Kötter, W.: Über einen Fall von Graviditas ovarica intrafollikularis. Ref. Zbl. Gynäk. 1932, Band 3, Seite 2619.
49. Lau, H.: Ein Beitrag zur Kasuistik der Ovarialgravidität mit lebendem Kind. Ref. Zbl. Gynäk. 1932, Seite 851.

50. Leopold, G.: Beiträge zur Graviditas extrauterina. Arch. Gynäk. 1899, Band 58.
51. Likes: Ovarian pregnancy. Ref. Ber. über d. ges. Gyn. u. Geb. 1933. Band 23, Seite 733.
52. Lenczkowski, J.: Ein Fall von primärer Ovarialschwangerschaft. Ref. Ber. über d. ges. Gyn. u. Geb. 1932, Seite 147.
53. Marta, A.: Sulla gravidanza extrauterina ovarica. Ref. Ber. über d. ges. Gyn. und Geb. 1934, Band 27, Seite 719.
54) Manley, J.R.: Bericht über einen Fall von echter Ovarialgravidität. Ref. Ber. über d. ges. Gyn. und Geb. 1927., Band 11, Seite 161.
55. Mertens, Hildegard: Ein weiterer Beitrag zu den bisher beobachteten Fällen einer Ovarialgravidität. Ref. Zbl. Gynäk. 1923. Jahrgang 47, Nr. 45, Seite 1737.
56. Micholitsch, Th.: Ausgetragene Ovarialgravidität mit lebendem Kind. Ref. Zbl. Gynäk. 1927. Nr. 41, Seite 2616.
57. Möller, P. und Als Nielsen (Kopenhagen): Ein Fall von ovarieller Hydatidenmole. Ref. Ber. über d. ges. Gyn. und Geb. 1925, Band 8, Seite 426.
58. Moulonget-Doléres, P.: Contribution à l'étude de la grossesse ovarienne. Ref. Ber. über d. ges. Gyn. und Geb. 1929. Band 5, Seite 454.
59. Nicholsone, Edgardo and Sanz, H.W.: Ovarialgravidität. Ref. Ber. über d. ges. Gyn. und Geb. 1925., Band 7, Seite 754.
60. Perli, Harald: Ein seltener Fnll von Graviditas tubo-ovarialis. Ref. Zbl. Gynäk. 1931, Seite 1720.
61. Patti, Francesco: Ovarialgravidität mit Perforation der Zotten durch die Rektumwand. Ref. Ber. über d. ges. Gyn. und Geb. 1927. Band 12, Seite 388.
62. Postnikow, A.: Ein seltener Fall von Ovarialgravidität. Ref. Ber. über d. ges. Gyn. u. Geb. 1934, Seite 596.
63. Reineke, Hans: Kasuistischer Beitrag zur Ovarialgravidität im Corpus luteum. Ref. Zbl. Gynäk. 1931, Seite 3243.
64. Remmelts, R.: 2 Fälle von Ovarialgravidität. Ref. Zbl. Gynäk. 1924. Nr. 12, Seite 670.
65. Riches, E.W.: A case of ruptured ovarian pregnancy. Ref. Ber. über d. ges. Gyn. u. Geb. 1928, Band 14, Seite 711.
66. Robinson, A. Leyland: A case of ovarian pregnancy. Ref. Ber. über d. ges. Gyn. u. Geb. 1925, Band 7, Seite 399.
67. Schubert, G. (Beuthen O.S.): Ovarialgravidität bei gleichzeitig bestehender intrauteriner Schwangerschaft. Zbl. Gynäk. 1929, Nr. 36, Seite 2268.
68. Sfakianakis, J. (Athen): Über Graviditas ovarica. Ref. Klin. Wschr. 1923, Nr. 14.
69. Spachman: A case of ovarian pregnancy. Ref. Ber. über d. ges. Gyn. u, Geb. 1924, Band 26, Seite 740.
70. Stein, Irving. F. and M. L. Leventhal: Ovarian pregnancy. Ref. Ber. über d. ges. Gyn. u. Geb. 1928., Band 14, Seite 624.
71. Steinweg, Paul: Zur Kasuistik der Ovarialgravidität. Ref. Zbl. Gynäk. 1926, Nr. 13, Seite 831.
72. Stux, Alexander: Die Ovarialgravidität. Ref. Mschr. f. Geb. u. Gyn. 1931, Nr. 87, Seite 239.
73. Sutton, Lyle A.: Ovarian pregnancy with report of a case. Ref. Ber. über d. ges. Gyn. und Geb. 1924. Band 4, Seite 392.
74. Thorek, Max: A case of ovarian pregnancy with histological findings. Ref. Ber. über d. ges. Gyn. u. Geb. 1927. Bd. 11, Seite 234.
75. Wineberg, Hirem: A case of early ovarian pregnancy with uterin pregnancy. Ref. Ber. über d. ges. Gyn. und Geb. 1927., Bd. 11, S. 557.
76. Walthard, Karl Max: Über die histologischen Veränderungen des

Ovariums in der Gravidität. Ref. Ztschr. Geb. und Gyn. 1930, Bd. 86, Heft 1.
77. Westmann, Axel: Ein Fall von Tubo-Ovarialgravidität. Ref. Zbl. Gynäk. 1931, Seite 130.
78. Wenzkowsky: Zur Frage über die ausgetragene Ovarialgravidität. Ref. Zbl. Gynäk. 1930, Seite 600.
79. v. Winkel: Handbuch der Geburtshilfe. 1917, Band 2. Teil II. (Werth): Die Extrauteringravidität).
80. Wollner, Antal: Über Ovarialgravidität. Ref. Ber. über d. ges. Gyn. u. Geb. 1933, Band 24, Seite 156. 9. Auflage.
81. Young and Hawk: Primary ovarian pregnancy. Ref. Ber. über d. ges. Gyn. und Geb. 1933, Band 25, Seite 595.
82. Zimmermann, R.: Über Ovarialgravidität. Ref. Zbl. Gynäk. 1927. Jahrgang 51, Nr. 25, Seite 1519.
83. Zuntz: Ovarialgravidität. Ref. Zschr. Geb. u. Gyn. 1923, Band 86, Nr. 1, Seite 200.

Lebenslauf.

Am 10. September 1908 wurde ich als Sohn des praktischen Arztes Dr. med. Hermann Bendiek und seiner Ehefrau Toni, geb. Herber, zu Oestrich am Rhein geboren. Am 1. April 1914 trat ich in die Volksschule zu Oestrich ein, besuchte dann die Lateinschule in Eltville und machte am Realgymnasium Oberlahnstein am Rhein Ostern 1926 die Einjährigen-Prüfung. Von dort Besuch des Realgymnasiums in Krefeld-Uerdingen, das ich Ostern 1929 mit dem Zeugnis der Reife verließ. Von April 1929 ab studierte ich Medizin in Kiel, ging im Wintersemester 1929/30 nach Würzburg, um im Sommersemester 1930 bis zum Physikum am 31. 10. 1932 in Kiel zu bleiben. Die folgenden zwei klinischen Semester studierte ich in München und tauschte dann im Wintersemester 1933/34 mit Marburg (Lahn), wo das Studium mit dem Staatsexamen im Frühjahr 1935 abgeschlossen wurde.

Meine klinischen Lehrer waren:

in Kiel: Aichel, Benninghoff, von Buddenbrock, Geiger, Höber, Rauch, von Traubenberg, Spanner, Tischler.

in Würzburg: Dimroth, Harms, Petersen, Redenz.

in München: Borst, Döderlein, Groll, Lexer, v. Müller, v. Pfaundler, v. Romberg, Straub, v. Zumbusch.

in Marburg: Baur, Boeminghaus, Freudenberg, Eimer, Göppert, Grüter, Kehrer, Klapp, Klewitz, Kretschmer, Pfannenstiel, Ruete, Schwenkenbecher, Uffenorde, Versé.

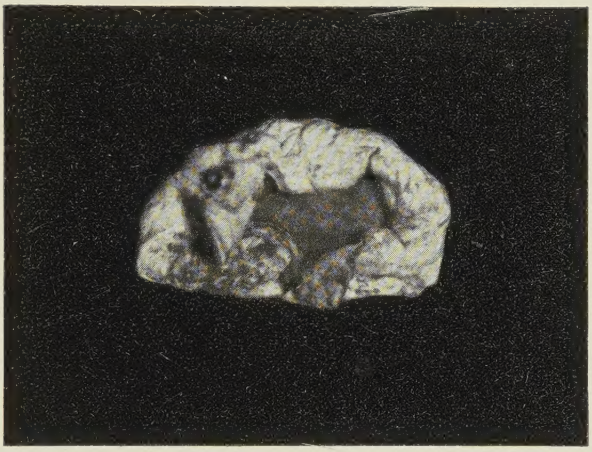

Linker Eierstock mit Resten eines kleinen geplatzten Eisäckchens. Eine im Ovarium befindliche Mulde wird von einer eihautähnlichen Membran eingenommen, die sich von der Haematocelewand leicht trennen läßt. Die Ränder der Haematocele sind wallartig und unregelmäßig. Das ganze macht schon makroskopisch den Eindruck einer ganz jungen Ovarialgravidität.